Beitrag

zur

Kenntniss der verkalkten Epitheliome.

Inaugural-Dissertation

zur

Erlangung der Doctorwürde

in der

Medicin, Chirurgie und Geburtshülfe

der

Hohen medicinischen Fakultät

der

Georg-Augusts-Universität zu Göttingen

vorgelegt von

F. Denecke,

Cand. med. aus Seesen.

Mit einer Tafel.

Berlin 1893.

Gedruckt bei L. Schumacher.

Sonder-Abdruck aus:
»Arbeiten aus dem pathologischen Institut in Göttingen, 1893.«

Meinem Vater.

In der vorliegenden Arbeit möchte ich eine Art von wenig bekannten Tumoren einer eingehenderen Besprechung unterziehen, die nicht nur in Bezug auf ihre Entstehung und die ihnen unter den Geschwülsten der Haut zukommende Stellung einiges Interesse bieten, sondern auch in ihrem Innern sehr beachtenswerthe Veränderungen zeigen. Ich meine damit das „verkalkte Cancroid“ Wilckens und das „épithéliome calcifié des glandes sébacées“ der Franzosen.

Wilckens (Ueber die Verknöcherung und Verkalkung der Haut und die sogenannten Hautsteine. I.D. Göttingen 1858) beschrieb zuerst einen derartigen Tumor als ein von einer fibrösen Hülle umgebenes „Epitheliom“, dessen Zellen einer kalkigen (rückschreitenden) Metamorphose unterlagen, und dessen ursprünglich bindegewebiges Stroma in wahres Knochengewebe übergegangen war, und Virchow[1]) führte die Geschwülste, speciell diesen Fall, auf „Atherome mit verkalktem Inhalt oder mit wirklich verknöchertem Pericystium“ zurück. Zwei weitere Fälle veröffentlichten Förster[2]), der Lehrer Wilckens, und Sokolowsky[3]), der den rückschreitenden Process durch den Mangel der ernährenden Gefässe in der Geschwulst erklärt. Lücke[4]) gibt die Uebereinstimmung der alveolären Structur derartiger Tumoren, von denen er drei beobachtete, mit den Carcinomen zu, doch „trenne sie der klinische Verlauf, die Möglichkeit einer Verknöcherung und des damit

1) Krankhafte Geschwülste. II, S. 107.

2) Ueber einige seltene Formen des Epithelialcancroids. Verhandlungen der physik.-medicin. Gesellschaft. X. Würzburg 1860.

3) Ueber eine seltene Form des Epithelialkrebses. Zeitschr. f. ration. Medicin. XXIII, 1865.

4) Eingebalgte Epithelialgeschwülste. Virchow's Archiv. 28, S. 378.

gegebenen Stillstandes in der Entwicklung, die Einkapselung, genug von diesen.“ Er meint vielmehr, dass „die Entstehung der Geschwulst auf einer Entwicklung epithelialer Herde im subcutanen Bindegewebe beruht; daraus resultire der alveoläre Bau; es verkalken nun auf einem ziemlich vorgeschrittenen Stadium die Epithelien und verknöchern die Bindegewebsbalken, während die Geschwulst sich aussen abkapsele.“ Auch Klebs[1]) sind die Geschwülste nicht unbekannt. Ausser Lückes Fällen, die er zu den Atheromen rechnet, führt er einen gleichen von ihm selbst beobachteten Fall von der Scheitelgegend an, ohne ihn jedoch zu beschreiben. Ebenso führt Franke[2]) diese Fälle auf Atherome zurück. Aus der deutschen Literatur der letzten Jahre ist mir nur der Fall von v. Noorden[3]) bekannt geworden, der ihn unbedingt als carcinomatöse Neubildung ansieht, und sich bei Gelegenheit der Besprechung desselben des ausführlicheren über die Frage der Entstehung aus Talgdrüsen oder Atheromanlagen verbreitet, ohne jedoch eine Entscheidung über die Entstehungsweise geben zu können.

Auch Ziegler[4]) führt die verkalkten Epitheliome auf Atherome zurück, während sie Chiari[5]) wegen der „papillären Excrescenzen“ zu den Dermoidcysten rechnet.

Während nun die Angaben über die verkalkten Epitheliome, besonders was die mikroskopischen Einzelheiten anbetrifft, in der deutschen Literatur sehr dürftige sind, so wurden gerade diese sehr eingehend von Malherbe[6]) und seinem Schüler Chenantais[7]) an der Hand von 16 Fällen geschildert.

Einige ihrer Beobachtungen seien hier kurz erwähnt:

Die Tumoren schwankten in der Grösse zwischen der einer Erbse und der einer Faust und waren mit Ausnahme eines Falles von einer fibrösen Kapsel umgeben. Sie fanden sich besonders an jugendlichen Individuen und waren durch sehr langsames Wachsthum und ihre Gutartigkeit ausgezeichnet. Den Grund für die Gutartigkeit dieser Epitheliome sucht Malherbe in der spécificité der Zellen, die in ihrer Bestimmung bestehe, durch Kalkaufnahme schnell unterzugehen.

In Bezug auf ihre Entstehung neigt er zu der Ansicht, dass, „wenn das verkalkte Epitheliom auch keine primäre Erkrankung in des Wortes vollster Bedeutung, so doch eine sehr frühzeitige Entartung

---

1) Handbuch der pathol. Anatomie. 1869, I, S. 33.

2) Ueber das Atherom, besonders in Bezug auf seine Entstehung. v. Langenbeck's Archiv. XXXIV.

3) Das verkalkte Epitheliom. Bruns' Beiträge zur klinischen Chirurgie. III. Tübingen 1888.

4) Specielle pathol. Anatomie. 1889, S. 458.

5) Ueber die Genese der sogen. Atheromcysten der Haut und des Unterhautzellgewebes. Berlin 1891.

6) Note sur l'épitheliome calcifié des glandes sebacées. Bullet. de la soc. anat. 1880, Mars. — Recherches sur l'épitheliome calcifié des glandes sebacées. Transactions of the intern. medical congress to London. 1881. — Recherches sur l'épithéliome calcifié d. g. s. Archives de Physiologie. 1881. — Recherches sur l'épithéliome calcifié d. g. s. Paris 1882. — Quelques mots sur la classification etc. Archives générales de méd. Nov. 1885.

7) De l'épithéliome calcifié d. g. s. Thèse. Paris 1881.

von Atheromen darstelle", die man sich in der Weise vorstellen könne, dass von der Kapsel papilläre Wucherungen ausgingen, an denen entlang dann Epithelzellen auftreten. Am weiteren Wachsthum nehmen dann die Riesenzellen, die er in der Nähe der verkalkten Epithelzellen beobachtete, in später noch näher zu besprechender Weise theil. Schliesslich betont auch er die Verknöcherung des Bindegewebes und hebt die Gefässarmuth der Tumoren hervor. Von Chenantais[1]) werden noch 2 Fälle mitgetheilt, die von Ovion und Trélat genau beschrieben, wohl auch als hierher gehörig anzusehen sind. Cornil und Ranvier[2]) theilen in ihrem Lehrbuche nur kurz die Befunde Malherbes über die verkalkten Epitheliome mit.

Soweit die Literaturangaben über die verkalkten Epitheliome, die etwas ausführlich besprochen sind, um gleich an dieser Stelle einige Fragen, die uns im Laufe der Arbeit beschäftigen werden, und die Stellung der einzelnen Autoren zu denselben anzudeuten, und um ferner auch den Fällen, die nicht direkt als Epitheliome beschrieben wurden, und deshalb noch gar keine Berücksichtigung in den Besprechungen über die verkalkten Epitheliome gefunden haben, ihren ihnen zukommenden Platz anzuweisen.

Dagegen möchte ich aber auch gleich an dieser Stelle Tumoren von ihrer Zugehörigkeit zu den verkalkten Epitheliomen ausschliessen, die unrechtmässiger Weise zu ihnen hinzugerechnet wurden, obgleich sie weiter nichts als eine unvollkommene makroskopische Aehnlichkeit mit ihnen gemein haben. Malherbe[3]) und Chenantais[4]) behaupten nämlich, dass alle die Tumoren, die in der älteren Literatur mit den Namen der Hautsteine, subcutanen Osteome und der Cysten mit kreidigem Inhalt bezeichnet seien, in Wahrheit zu den verkalkten Epitheliomen gehören. Gewiss mag dies für einige Fälle zutreffen, wie denn Malherbe die in einer Sammlung als subcutane Osteome bezeichneten Präparate als Epitheliome erkannte und wie es auch einer der noch zu beschreibenden Fälle beweist. Doch waren gewiss unter diesen Sammelnamen auch alle die anderen Geschwülste der Haut mit einbegriffen, die in einem ihrer Theile der kalkigen oder knöchernen Metamorphose anheimfallen können. Es ist hier nicht der Ort, alle Tumoren aufzuführen, die zu derartigen Verwechslungen Anlass geben könnten. Nur zwei Arten sein erwähnt, da sie zu Irrthümern führten. Es sind dies von Virchow[5]) als „heteroplastische Knochengeschwülste beschriebene Osteome der Haut", die meist multipel vorkommen. Virchow gibt nämlich in seinem Werke über die krankhaften Geschwülste eine Abbildung von ihnen und diese glaubt Chenantais[6]) als die eines verkalkten Epithelioms ansehen zu müssen, obgleich er die multipel vorkommenden Osteome selbst nicht zu den verkalkten

---

1) Chenantais, l. c. p. 19, 20.
2) 2. edit. T. 2. p. 866.
3) Transactions of the internat. medical Congress. 1881, p. 413.
4) l. c. p. 7.
5) Krankhafte Geschwülste. II, S. 104.
6) l. c. p. 14.

Epitheliomen rechnet. Auch führt derselbe Autor[1]) und sein Lehrer Malherbe[2]) die discontinuirlichen Osteome Virchow's als hierher gehörig an, während Virchow die verkalkten Epitheliome, wenn auch nicht — wie wir gesehen haben — unter diesem Namen, sehr wohl kannte.

Da nun, wie aus den Literaturangaben hervorgeht, verkalkte Epitheliome im ganzen nur wenige beschrieben wurden, und dieselben in ihrem Verhalten verschiedene sehr interessante Befunde bieten, so möchte ich etwas näher auf drei derartige Fälle eingehen, von denen der eine (Fall III) dem pathologischen Institut im Winter-Semester 1891/92 zugesandt und mir frisch zur Untersuchung überlassen wurde, während die beiden anderen sich in der Sammlung vorfanden.

Fall I[3]). Der Tumor wurde im Jahre 1888 dem pathologischen Institute zugesandt. In dem Begleitschreiben heisst es: „Die feste, verkalkte Geschwulst lag am Oberschenkel einer Frau, und war die Haut über derselben theilweise gangränös, und die Geschwulst selbst bereits in Zersetzung begriffen. Nach der Operation zeigte es sich, dass die Haut leicht von der Geschwulst zu trennen war."

Der Tumor liegt jetzt ganz frei in einem bindegewebigen, derben Sack; subcutan, doch so, dass die umgebende Haut ihn nur noch etwa bis zur Hälfte bedeckt. Die Haut ist hier an ihrer Grenze bedeutend verdünnt, zerfetzt und leicht zerreisslich: die einzigen Zeichen, die auf bestandene Necrose schliessen lassen, während irgend welche Zeichen der Entzündung nicht mehr zu erkennen sind.

Der Durchmesser der fast kreisrunden Basis beträgt 7,5 cm, die Höhe des Tumors 5,5 cm. Er gleicht etwa einem Kegel mit abgeflachter Spitze; doch ist die Abflachung, die der nicht mehr von Haut bedeckten Oberfläche entspricht, nicht eben, sondern ungleich kraterförmig eingezogen, vielleicht eine Folge der Zersetzung, die ja auch den Tumor selbst betroffen haben soll. Dieser Theil der Oberfläche ist auch glatt, während der übrige sehr porös ist nach Art eines Schwammes. Die Erhabenheiten werden dabei durch graugelbliche, harte, wenig bröckliche Massen dargestellt, die an der Luft eine mehr weisse Farbe annehmen, während die Poren in der Tiefe von einem weichen, grauweissen Gewebe ausgefüllt sind.

Die Basis des Tumors, von der bereits im Laufe der Zeit und bei den verschiedenen mit ihm vorgenommenen Untersuchungen verschiedene kleinere und grössere Theile abgebröckelt sind, und die deshalb auch eine etwas unregelmässige Fläche darstellt, zeigt dieselben Gewebe wie die Oberfläche. Sie sind nur radiär angeordnet und zwar

---

1) l. c. p. 15.

2) Archives de Physiologie. p. 548.

3) Die Farbe der Gewebe des Tumors hat durch das lange Aufbewahren in Alkohol gelitten und da er schon in Folge der längeren Aufbewahrung zum Zweck der frischen Untersuchung in Zersetzung übergegangen war, so blieb durch die Nichtfärbbarkeit der Kerne und den beginnenden Zerfall der Gewebe die mikroskopische Untersuchung nur auf die gröbsten Befunde beschränkt.

in der Weise, dass sie mit einander abwechseln. Neben dieser radiären Anordnung ist auch noch eine mehrfache concentrische Schichtung der Gewebe vorhanden, und endlich springen auf der Fläche einige dieser Radien gleich papillären Wucherungen vor.

Die Consistenz des Tumors ist durch die harten, graugelblichen Massen gegeben.

Die schon erwähnte Kapsel wird von einer sehr derben, bis zu einigen Millimetern dicken Membran gebildet, die in der Tiefe mit den bindegewebigen Zügen des subcutanen Fettgewebes in fester, und an den Seiten mit der Cutis in lockerer Verbindung steht. Dem grössten Theile ihrer Innenfläche liegt ein zartes, bindegewebiges Netzwerk auf, das in seiner Anordnung den Auflagerungen bei beginnender fibrinöser Pleuritis gleicht. Dies Netzwerk würde in der Weise zu deuten sein, dass es ursprünglich mit den Bindegewebszügen des Tumors in Zusammenhang stand, und dass bei der Herausnahme aus der Kapsel das Bindegewebe an der Oberfläche zerriss.

Von diesem soeben geschilderten makroskopischen Befunde ausgehend, dachte man zunächst daran, dass man es mit einem Papillom zu thun habe, wie sie sich in Atheromen oder auch auf gesunder Haut entwickeln. Die eigenthümliche radiäre Streifung an der Basis, das stachelartige Vorspringen einiger Theilchen gleich den Papillen der Ichthyosis hystrix, sprach wohl am meisten dafür. Doch war mikroskopisch keine Papille [1]) nachweisbar.

Vielmehr erscheinen die bröcklichen, graugelblichen Massen bei durchfallendem Lichte dunkel und bei auffallendem hell. Nach Zerzupfen kleiner Theile treten unter dem Mikroskop neben grösseren Haufen einzelne, unregelmässig gestaltete Gebilde auf, die in ihrem Innern ganz dicht von kleinsten, dunkelen Körnchen durchsetzt sind. Diese Körnchen verschwinden nach Zusatz von Salzsäure unter Entwicklung von Gasbläschen immer mehr, und die Gebilde werden nun als polygonale oder spindelförmige, häufig auch unregelmässige, zackige Zellen erkennbar, in denen bisweilen ein grosser, glänzender Kern sichtbar wird. Die Massen bestehen demnach aus verkalkten Epithelzellen.

Nach Entkalkung eines kleinen Stückes des Tumors sieht man an Schnittpräparaten zwei verschiedene Gewebe, die dem makroskopischen Aussehen entsprechend, im ganzen reihenweise angeordnet sind: einmal die in Pikrokarmin sich gelb färbenden, noch granulirten, verhornten Epithelzellen, in deren Mitte oft in langen Reihen angeordnet Perlkugeln liegen, und dann ein locker gefügtes Gewebe, das ebenfalls ohne färbbaren Kern, nur noch schwer als Bindegewebe zu erkennen ist. Einzelheiten waren leider nicht mehr nachweisbar. Nur liess sich in dem Balge, der ja in diesem Falle in gar keinem Zusammenhange mit dem Tumor mehr stand, eine sehr intensiv gefärbte äussere Schicht

---

1) Die mikroskopische Untersuchung auf Papillen wurde gleich nach der Zusendung des Tumors vorgenommen.

von einer dem Tumor näher liegenden schwach gefärbten unterscheiden, ohne dass allerdings Kerne noch zu erkennen waren.

Fall II. Der Tumor wurde gelegentlich einer Durchmusterung der Sammlung des pathologischen Instituts als verkalktes Epitheliom erkannt. Er war darin als „Hautstein (verkalktes Atherom?)“ bezeichnet.

Die Geschwulst ist sammt einem kleinen Stückchen Haut und etwas subcutanem Fettgewebe exstirpirt. Sie hat etwa die Grösse einer kleinen Kirsche und die Gestalt eines Ellipsoids, dessen kürzester Durchmesser gegen die Haut gerichtet ist. Die dünne, aber feste bindegewebige Kapsel ist mit dem subcutanen Fettgewebe durch festes Gewebe verbunden, während sie an der der Haut nächstliegenden Stelle der Cutis direkt anliegt. Durch sie hindurch erkennt man die höckerige Beschaffenheit und die grau-weissliche Farbe des Tumors. Seine Consistenz ist eine knochenharte.

Auf dem Durchschnitt fällt zunächst das durchaus spongiöse Aussehen einzelner Partien auf, in denen die Bälkchen eine parallele oder radiäre Anordnung zeigen, während im übrigen sehr verschiedenartig gestaltete, kleine, grauweissliche Massen von einem glasig durchscheinenden Gewebe umgeben sind, dessen Zusammenhang mit der Kapsel auffällt. Pfröpfe lassen sich wegen der harten Consistenz nicht herausdrücken.

Mikroskopisch zeigt sich, dass die grau-weisslichen Massen wie im vorigen Falle aus den charakteristischen verkalkten Epithelzellen bestehen. Sie liegen in völlig unregelmässigen Haufen, die gegen das Bindegewebe oft eine Reihe von Riesenzellen aufweisen. Im direkten Anschluss an die verkalkten Massen tritt im ganzen Tumor wahres Knochengewebe auf mit Knochenkörperchen und Osteoblasten, das allmählich in jene Massen übergeht. Im einzelnen gleicht es, wie überhaupt fast alle Befunde, die der Tumor bietet, dem noch später im Fall III. zu beschreibenden. Das Bindegewebe ist überall reich an lymphoiden Zellen, so dass es da, wo in seiner Nähe Knochen liegt, ganz den Eindruck von Knochenmark macht. Dazu kommt, dass Capillaren ziemlich häufig sind, während kleine Arterien nicht nachweisbar waren.

Fall III. Der Tumor wurde in dem städtischen Krankenhause zu Linden exstirpirt. Er sass dem linken Oberarm eines 20 Jahr alten Mannes auf und soll sich im Laufe von 2 Jahren aus gesunder Haut entwickelt haben. Er war unter der sehr prall gespannten, faltenlosen und stark verdünnten Haut leicht verschieblich und zeigt hier eine ulcerirte Stelle, die, von der Grösse eines 10 Pf. Stückes, an ihrer Oberfläche glatt ist, ohne Granulationen, und eine trübe, weissliche Farbe besitzt. Der grosse Durchmesser des Tumors misst 6 cm, der kleine 3,5 cm, so dass seine Gestalt etwa der einer platt gedrückten Kugel gleicht, deren grössere Fläche nach der Oberfläche der Haut zu gerichtet ist. Der Tumor ist in die ihn umgebenden Gewebe nicht

hineingewachsen, denn er lässt sich leicht aus dem subkutanen Fettgewebe und einem derben Bindegewebe herausschälen. So erhält man die ganze Geschwulst, die noch von einer dünnen, aber festen Membran überzogen ist und die nun an ihrer Oberfläche ein höckeriges Aussehen hat, indem ein grösserer Knollen und viele kleine und kleinste sich halbkuglich vorwölben.

Auf dem Durchschnitt erkennt man im wesentlichen zwei Gewebe: einmal ein graues, weicheres, das von der Umhüllungsmembran ausgehend, sich in sehr zarte Züge theilt und so den ganzen Tumor durchsetzt. Dadurch entsteht ein feinmaschiges Netzwerk, in dessen Räumen kleine, bröckliche, weisse Massen liegen, die auf Druck in grosser Menge, kleinen Würmern nicht unähnlich, auf der Schnittfläche hervortreten. An wenigen Stellen, besonders unter der Kapsel, zeigt sich eine beginnende radiäre Anordnung der weisslichen Elemente, und in deren Nähe sind kleine Partien, die anstatt der kreideartigen, ein matt glänzendes, dem kompakten Knochen gleichendes Aussehen haben mit knöcherner Consistenz.

Die Consistenz des Tumors im ganzen ist eine sehr harte. Jener schon oben erwähnte, an der Oberfläche sich vorwölbende, grössere Knollen dagegen und der der ulcerirten Stelle entsprechende Theil haben eine erheblich weichere Consistenz.

Diesem verschiedenen Verhalten in der Consistenz entspricht auch ein verschiedenes Bild auf dem Durchschnitt. Die weissen, verkalkten Massen treten fast ganz zurück. Statt dessen finden sich in dem mehr roth gefärbten, netzförmigen Bindegewebe kleine weiche Massen, die auf Druck als Pfröpfe heraustreten.

Schon aus dem makroskopischen Verhalten einzelner Partien, besonders in Bezug auf das Aussehen der Schnittfläche und ihre Consistenz lässt sich schliessen, dass hier verschieden weit vorgeschrittene Processe vorliegen. Und da uns dieser Umstand eine günstige Gelegenheit bietet, die an dem Tumor nach und nach vor sich gehenden Veränderungen zu verfolgen, so werde ich, nachdem ich die Beschreibung der Kapsel vorweggenommen habe, an der Hand der verschiedenen Stadien die Epithelzellen, das Bindegewebe und die Wechselbeziehungen beider nach einander beschreiben.

Nur sei zuvor noch erwähnt, dass auch hier wieder an Zupfpräparaten, die von dem frischen Tumor gemacht wurden, sich die schon verschiedentlich erwähnten, verkalkten Epithelzellen fanden. In diesem Falle gaben sie aber ein deutlicheres Bild, da sie durch langes Aufbewahren in Alkohol noch nicht gelitten hatten, und sich ferner neben den völlig verkalkten Zellen andere weniger verkalkte und schliesslich selbst unveränderte Krebszellen fanden.

Die den Tumor umgebende bindegewebige Hülle besteht aus einem straffen, zellenarmen Bindegewebe, das von wenigen kleinen Blutgefässen durchzogen ist. Ueber den makroskopisch angedeuteten jüngeren Knollen zeigt das Gewebe neben einer grösseren Menge von Bindegewebszellen auch Rundzellen und Fibroblasten. Dazwischen liegen in langen Reihen angeordnete Epithelzellen oder auch kleinere Haufen,

deren Centrum z. Th. schon verkalkt ist, während ihre Peripherie noch färbbare Kerne enthält. Ferner finden sich in ihr um einige kleine Blutextravasate herum oval gestaltete Riesenzellen mit Pigmentkörnchen und sehr viele Mastzellen.

Nach aussen schliesst sich an die Kapsel ohne scharfen Uebergang ein locker gefügtes, zellenreiches, von vielen Blutgefässen durchsetztes Gewebe. An den Wandungen der Gefässe haben ausgeprägte endarteriitische Veränderungen Platz gegriffen, und in ihrer Umgebung liegen grosse Haufen von Rundzellen. Die Trennung zwischen einer als eigentliche Kapsel anzusprechenden inneren und einer entzündlich infiltrirten äusseren Schicht lässt sich im allgemeinen durchführen. Nur an der ulcerirten Stelle reichen die entzündlichen Erscheinungen bis direkt an die verkalkten Massen heran.

Der grössere Knollen von weicherer Consistenz erscheint nun als das jüngste Stadium.

Von seiner Kapsel gehen, wie schon bei der makroskopischen Beschreibung angedeutet ist, unter den verschiedensten Winkeln zarte bis gröbere Bindegewebsbündel in das Innere hinein. Diese Bündel theilen und vereinigen sich wieder und bilden auf diese Weise ein weit verzweigtes Netzwerk, in dessen meist rundlich oder schlauchförmig gestalteten Maschen Haufen von unveränderten, gut färbbaren Krebszellen liegen.

An verschiedenen Stellen greifen nun — und zwar stets in der Mitte beginnend — an den Krebskörperchen zwei verschiedene Processe Platz, die jedoch sehr eng mit einander verknüpft sind: die Verhornung und die Verkalkung der Epithelzellen.

In der Mitte der Zapfen sieht man, wie einige Zellen schüppchenförmig und durchscheinend sind und in Pikrokarmin eine gelbliche Färbung annehmen. Dies Anfangsstadium der Verhornung ist jedoch ziemlich selten zu beobachten. Meist findet man schon die fertigen Perlkugeln, wie sie aus den Cancroiden sehr wohl bekannt sind, oder es liegen, wo deren Bildung nicht eingetreten ist, mitten in den Zapfen grosse, intensiv gelb gefärbte Massen, in denen keine Textur mehr zu sehen ist, und die sehr reichlich mit Kalkkrümeln durchsetzt sind. Die Uebergänge zwischen diesen Massen und den unveränderten Krebszellen wollen wir jetzt etwas näher in's Auge fassen. Auf die unveränderten Epithelzellen folgen zunächst wieder die schüppchenförmigen Zellen, deren Kerne weniger intensiv gefärbt sind. Daneben treten in ihrem Protoplasma bisweilen kleine Keratohyalinkörnchen auf. In diesem Stadium schon kann man an einigen Stellen neben dem Keratohyalin feinste Granulierungen beobachten, die aber erst wirklich deutlich werden und dann auch immer nachzuweisen sind, sobald die Zellen die gelbliche Färbung annehmen. Die Kerne der Zellen sind indess auch in diesem Stadium durchaus noch nicht immer geschwunden. Meist matt, bisweilen auch noch intensiv gefärbt, kann man sie bis weit in die gelblich gefärbten Massen verfolgen, und sie verschwinden oft erst mit den Zellengrenzen. Mit dem Schwinden ihrer Färbbarkeit nimmt die Verkalkung der Zellen-

leiber zu, bis schliesslich in der Mitte der Krebskörper grosse, amorphe Kalkkonkretionen oder auch dunkle Massen von dicht aneinander gelagerten Kalkkörnchen sichtbar werden.

Diese centralwärts zunehmende Verhornung und Verkalkung ist indess nur an den jüngeren Theilen des Tumors zu beobachten. In den älteren sind die Krebskörper im ganzen gleichmässig verhornt und verkalkt. Sie zeigen zwar auch die für verhornte Partien charakteristische Färbung in Pikrokarmin, doch sind die Zellen von annähernd gleicher polygonaler, auf dem Durchschnitt spindelförmiger Gestalt — ohne Andeutung von Perlkugelbildung — und sind gleichmässig mit Kalk inkrustirt. Der Kern lässt sich als ein rundliches, ungefärbtes und stark lichtbrechendes Gebilde erkennen.

Im direkten Anschluss an diese verkalkten Massen sieht man an einer kleinen Stelle des Tumors unter der Kapsel Knochengewebe mit deutlicher fibrillärer Grundsubstanz auftreten. Das nach der Entkalkung zurückbleibende osteoide Gewebe hebt sich mit seiner rothen Färbung sehr schön von den gelb gefärbten, verhornten Massen ab, und man erkennt so, dass der Knochen in sofern unmittelbar mit den verkalkten Krebskörpern zusammenhängt, als er ganz unregelmässig in dieselben hineinragt.

Bei stärkerer Vergrösserung zeigt sich nach dem Bindegewebe zu zunächst eine Reihe von grossen, polygonal gestalteten und dunkel gefärbten Zellen, von sogenannten Osteoblasten. (Tafel I. Fig. 1.)[1]) Hierauf folgt nach innen gewöhnlich eine grössere Lage kompakten Knochengewebes, in der die Knochenzellen reihenweise und parallel zu einander angeordnet sind, mit deutlichen Fibrillen. Sodann folgen die Uebergänge des Knochens in die verkalkten Massen: dabei dringt kompaktes Knochengewebe keilförmig in sie vor, oder aber das osteoide Gewebe wird allmählich heller gefärbt und zerklüftet, so dass einzelne verkalkte Krebszellen zwischen die Knochenzellen zu liegen kommen. Letztere liegen an diesen Stellen unregelmässig neben einander, und schliesslich sieht man in den verkalkten Massen noch einige Knochenzellen, die z. Th. von einer homogenen Substanz umgeben sind, während andere nur in einer scheinbaren Kapsel eingeschlossen sind. (Taf. I. Fig. 1.)

Dies ist das im allgemeinen immer wiederkehrende Bild. Doch kann die Verknöcherung der verkalkten Massen auch so weit vorgeschritten sein, dass z. B. ein tubulös gestalteter Krebszapfen in seiner queren Richtung völlig verknöchert ist und nur noch ganz vereinzelte Krebszellen mitten im Knochen zeigt. Zur Erklärung dieser Thatsache, die mit einer Umbildung von Osteoblasten in Knochenzellen allein nicht erklärt wird, trägt ein weiterer Befund bei. Man sieht nämlich bisweilen zwischen auseinander gedrängten verkalkten Zellen Bindegewebszellen liegen, die, ziemlich am Rande gelagert, in ihrer Richtung oft der eines naheliegenden Bindegewebszuges entsprechen. In der nächsten

---

1) Die Abbildungen wurden sehr genau nach mikroskopischen Präparaten von mir angefertigt.

Nähe dieser Zellen liegen andere, die bereits zackig sind, wieder andere, die gleichsam eine Kapsel gegen die verkalkten Massen erkennen lassen, und schliesslich auch solche, die bereits von einem deutlichen feinen Saum osteoiden Gewebes umgeben sind.

Neben dieser Knochenneubildung geht an dem Knochen eine Resorption durch Osteoklasten vor sich. (Taf. I. Fig. 2.)

Diese liegen dem Knochen meist fest an, in tiefen Lakunen. Es sind grosse, verschieden gestaltete Zellen mit vielen Kernen und granulirtem Protoplasma. Protoplasmatische Fortsätze sind nicht zu sehen; wohl lässt sich aber sehr oft in der Nähe eines Osteoklasten eine Capillare erkennen.

Irgend welche Bedingungen, an die ihr Auftreten geknüpft wäre, liessen sich aus ihrem Verhältniss zu dem Knochen oder ihrer Umgebung nicht ersehen, es sei denn, dass sie fast regelmässig da liegen, wo die Knochenbildung schon weiter vorgeschritten ist. Da dies aber im ganzen wenig der Fall, so ist auch das Vorkommen der Osteoklasten ein nicht häufiges.

Schliesslich findet man auch noch einige Havers'sche Kanäle, mit Capillaren und Osteoklasten ausgefüllt.

Der unter den verschiedensten Winkeln von der Kapsel ausgehenden Bindegewebszüge habe ich bereits gedacht. Wo die Krebskörper, die in das dadurch entstehende Netzwerk eingelagert sind, noch im ganzen lebendig sind, sind die Grenzen zwischen ihnen und dem Bindegewebe sehr scharfe, so dass es oft den Anschein hat, als seien die Krebszellen in Lymphräumen gelegen. Das Gewebe ist an solchen Stellen ein ziemlich zellenreiches und ist von Leukocyten durchsetzt.

Mit der Verkalkung der Epithelzellen hingegen treten Veränderungen in dem Gewebe auf, wie sie bei der Einheilung und Resorption von Fremdkörpern eine Rolle spielen. Dass die verkalkten Krebsmassen zunächst einen bestimmten Einfluss auf das umliegende Gewebe ausüben, geht schon daraus hervor, dass an Stellen, wo die fast immer in der Mitte der Krebskörper beginnende Verkalkung der Epithelzellen bis an das Bindegewebe heranreicht, dieses zu wuchern beginnt, den Raum zwischen beiden ausfüllt und ferner an den Krebsmassen unregelmässige Grenzen schafft, während in unmittelbarer Nähe, da wo Verkalkung noch nicht eingetreten ist, die Grenzen noch ganz scharfe sind. (Fig. III.)

Betrachten wir zuerst die Veränderungen, die in jenem Falle im Bindegewebe selbst und weiterhin an der Grenze gegen die verkalkten Massen auftreten.

Das Bindegewebe ist weitmaschig, seine Zellen sind spindelförmig, vielfach verzweigt und haben einen grossen, bläschenförmigen, sehr hellen Kern mit mehreren Kernkörperchen. Ihr Protoplasma ist stark granulirt. In den Maschen dieses Gewebes liegen zahllose, ganz verschiedenartig gestaltete Zellen mit zweierlei Kernen: einmal solche mit einem kleinen, rundlichen, sehr intensiv in allen Farben sich färbenden Kern, der von einem nur sehr schmalen Streifen von Protoplasma umgeben ist, und ferner solche, die einen weit grösseren, hell gefärbten,

bläschenförmigen Kern haben mit ein oder zwei Kernkörperchen. Das meist granulirte Protoplasma dieser Zellen ist verschieden intensiv gefärbt, ihre Gestalt ist bald rund, bald spindelförmig oder polygonal.

Die Verschiedenheit der Kerne ist eine so auffällige, dass ich mit der Mehrzahl der Pathologen glaube, dass sie auf eine Verschiedenheit auch der Zellen hindeutet; darum werde ich erstere fortan Leukocyten, letztere aber Fibroblasten, epithelioide Zellen oder Granulationszellen nennen. Ausser diesen finden sich in dem Bindegewebe noch einige wenige Riesenzellen, die zu 3—5 im Kreise gelagert, in ihrer Mitte noch kleinste amorphe Kalkmassen oder auch einige verkalkte Zellen erkennen lassen.

Diesen Massen liegen sie meist fest an, während dagegen zwischen ihnen und dem Bindegewebe ein verschieden grosser, freier Raum besteht, in dem vereinzelte Granulationszellen auftreten können. Sehr reich an letzteren ist das nächstliegende Bindegewebe, so dass sie dort oft in grossen Haufen beisammen liegen, offenbar bestrebt, den freien Raum mit jungen Geweben zu erfüllen. Und in der That sieht man auch bisweilen schon von einigen Stellen aus junges Gewebe sich fächerförmig in jene Räume ausbreiten.

Während die Gegenwart der beschriebenen Zellformen und auch die Reichhaltigkeit des Gewebes an ihnen uns berechtigt, hier von einem Granulationsgewebe zu sprechen, so fehlt doch etwas, was mit dem Begriff der Granulation eng verknüpft zu sein pflegt: das ist der Reichthum an Blutgefässen. Capillaren sind wohl hie und da, besonders in Fall II zu sehen, doch sind kleine Arterien nur in sehr verschwindender Anzahl nachweisbar. Kleinere und grössere Blutextravasate finden sich, wie in der Kapsel, so im ganzen Tumor; ein Theil ist bereits in Pigment umgewandelt, das frei im Gewebe liegt oder in Zellen eingebettet ist.

Weiterhin lassen sich nun an den Geweben Veränderungen wahrnehmen, die auf den erwähnten Umstand hinzudeuten scheinen, dass der Process an solchen Stellen schon länger bestanden hat. Die Menge der jungen Bindegewebszellen verschwindet nämlich in dem noch weitmaschigen Gewebe. Seine Zellen nehmen mehr und mehr die langgestreckte ovale Gestalt der fertigen Bindegewebszellen an, die Gewebsbündel selbst verlaufen schliesslich parallel neben einander. In diesem Zustande können direkt an dem Gewebe regressive Veränderungen auftreten, indem es hyalin wird und dann der Verkalkung anheimfällt.[1])

Nichts destoweniger kann auch an solchen Stellen eine Wiederholung des früheren Processes stattfinden, indem sich an umschriebenen Stellen Granulationsgewebe bildet, wie denn auch da, wo sonst nur

---

1) Auf dem Umstande, dass das Bindegewebe verkalken kann, während die Kapsel dieser regressiven Metamorphose nicht fähig ist, scheint es mir zu beruhen, dass die Kapsel unter Umständen leicht abzulösen ist. Wenn nämlich das Bindegewebe bis unter die Kapsel verkalkt, wie in Fall I, und an einer kleinen Stelle in Fall III, so ist damit auch eine leichtere Trennbarkeit des todten vom gesunden Gewebe gegeben.

verkalkte Krebszellen liegen, Haufen von solchen mit färbbarem Kern ohne eine Spur von Verkalkung vorkommen können.

Beides sind vielleicht Momente, die dafür sprechen, dass ein Stillstand des Processes auch hier noch nicht stattgefunden hat.

An der Grenze gegen die verkalkten Zellen ist das Gewebe besonders reich an jungen Bindegewebszellen und Fibroblasten. Zwischen ihnen sieht man einzelne oder in kleinen Häufchen zusammenliegende verkalkte Epithelzellen, die im letzteren Falle wohl noch durch eine schmale Brücke mit der grossen Masse in Verbindung stehen. Ueberhaupt lassen sich hier keine scharfen Grenzen ziehen. Der in den jüngsten Partien noch vorhandene Raum zwischen den beiden Geweben ist, sobald die Verkalkung eingetreten, von Fibroblasten erfüllt, die auch einzeln oder keilförmig in Haufen, meist mit ihrer Umgebung noch im Zusammenhang, in die verkalkten Massen eindringen, oder auch ganz unabhängig von anderen als eingewanderte Zellen in ihnen liegen (Tafel I, Fig. 4).

Andere wieder liegen den Krebskörpern fest an, häufig in Lakunen. Dann kann das Bild auch folgendes sein: man sieht grosse Hohlräume, die inmitten verkalkter Krebskörper gelegen sind. Zu diesen führt ein schmaler Gang vom umgebenden Bindegewebe her, durch den junges Gewebe in den Hohlraum eindringt und ihn erfüllt. An seinen Rändern liegen, meist in tiefen Lakunen, grosse, rundliche Zellen mit granulirtem Protoplasma und ein oder zwei bläschenförmigen Kernen, in denen einige Kernkörperchen sichtbar sind. Eben solche Zellen liegen auch mitten im Hohlraum.

An anderen Stellen sind die verkalkten Massen von Zellen umlagert, die, von verschiedener Grösse, doch die gleichen kleinen intensiv gefärbten Kerne haben. Die kleinsten sind unzweifelhaft Leukocyten, die grossen haben die Grösse der bei der käsigen Pneumonie vorkommenden epithelioiden Zellen, ihr Protoplasma ist angefüllt mit kleinsten, stark lichtbrechenden Körperchen, die denen der verkalkten Epithelzellen durchaus ähnlich sind. Zwischen diesen beiden Grössen kommen alle möglichen Uebergänge vor. Man sieht sie auch im Gewebe, und die grösseren besonders oft in weiten Räumen, die die Capillaren begleiten.

Schliesslich findet man in dem ganzen Tumor an der Grenze gegen die verkalkten Massen oder doch in deren unmittelbarer Nähe auch Riesenzellen. Wohl sind auch im Bindegewebe, wie bereits erwähnt, einige zu finden, doch lassen sich in ihrer Nähe fast regelmässig noch Kalktheilchen nachweisen, und von den wenigen, bei denen das nicht der Fall, darf man gewiss mit einigem Rechte annehmen, dass sie durch den Schnitt von den zugehörigen verkalkten Massen getrennt sind. Gewöhnlich liegen sie in tiefen oder flachen Lakunen (Tafel I, Fig. 5), aus denen sie auch bei der Härtung durch Retraction des Gewebes herausgezerrt sein können. In diesem Falle lässt sich in der Gestaltung beider auch ihre Zusammengehörigkeit unschwer erkennen. Sie haben wenige oder viele, wohl bis zu 100 Kerne, die ausser geringen Schwankungen in der Grösse ganz denen der epithelioiden Zellen

gleichen, und die, wenn auch eine geringe Neigung zur centralen Lagerung besteht, doch meist regellos in dem Zellenleib vertheilt liegen.

Bald mehr rundlich, bald langgestreckt, umgreifen sie grosse Theile des Krebskörpers, senden lange Protoplasmafäden zwischen die Spalten der verkalkten Zellen und hängen auch unter einander mit solchen zusammen. Bisweilen sieht man zwischen den protoplasmatischen Fortsätzen einzelne Krebszellen, die bei Verzerrung des Gewebes aus dem Zusammenhang mit dem grossen Haufen gerissen sind.

Mit zunehmender Verdichtung und hyaliner Entartung des umliegenden Bindegewebes fallen auch die Riesenzellen einer Degeneration anheim; einzelne Kerne färben sich nicht mehr, das Protoplasma färbt sich intensiv gelb, während es zuvor in Pikrokarmin eine hellrothe Farbe annahm, und enthält daneben eine Menge feinster Granula.

Haben sich nun alle die Wucherungsprocesse im Bindegewebe und in der Umgebung der Kalkmassen erschöpft, wie wir es an den älteren Partien des Tumors finden, so sind die ursprünglich scharfen Grenzen der Krebskörper gegen das Bindegewebe völlig verschwunden. Man sieht dann ganz unregelmässig gestaltete und sehr verschieden grosse Haufen von verkalkten Krebszellen und selbst einzelne Zellen inmitten eines festen Bindegewebes, oder aber es ist, wo letzteres hyalin entartet und von Kalk incrustirt ist, gar nicht mehr möglich zu sagen, welcher Theil der intensiv gelb gefärbten Massen aus Krebszellen und welcher aus Bindegewebe bestehe.

Bevor wir nun auf die Vorgänge, die in diesen Tumoren stattfinden, näher eingehen, haben wir uns die Frage vorzulegen, zu welcher Klasse von Tumoren wir die beschriebenen gemäss den Befunden, die sie bieten, zu rechnen haben. Die Antwort auf diese Frage giebt uns der oft erwähnte Knollen von weicher Consistenz, der inmitten eines alveolär gebauten Bindegewebes grosse Haufen unversehrter epithelialer Zellen zeigt. In deren Mitte sahen wir einige Perlkugeln und stellenweise auch Zellen, die im Beginn der Verhornung waren, und ferner lagen innerhalb der Kapsel kleine Haufen von Epithelzellen — ein Umstand, den wir als den Ausdruck des Hineinwachsens des Tumors in die Kapsel auffassen müssen.

Danach zeigt uns dieser Theil des Tumors das typische Bild eines Plattenepithelkrebses, das allerdings in den weiter vorgeschrittenen Stadien dieses und in den anderen Fällen ein ganz verändertes ist. Stellenweise ist es sogar soweit verändert, dass wir es kaum in seiner ursprünglichen Gestaltung erkennen würden, wenn wir nicht im Fall III alle Uebergänge von dem Bilde des Krebses bis zu dem Stadium vor uns hätten, wo fast nur noch Knochen und verkalkte Massen im Gesichtsfelde liegen. Dieser Umstand giebt uns auch die Erklärung dafür, dass besonders ältere derartige Tumoren, in denen die Knochenbildung weit vorgeschritten war, in ihrer Bedeutung verkannt wurden.

Was die verkalkten Epitheliome aber von dem gewöhnlichen Cancroid unterscheidet, sind im wesentlichen die Encystirung und die in

so überaus reichem Masse eintretende Verhornung und Verkalkung der Epithelzellen. Daneben kommt noch ein mit jenen Punkten in gewisse Beziehung zu bringendes langsames Wachsthum und schliesslich der uns hier weniger interessirende Punkt in Betracht, dass die Tumoren besonders bei jugendlichen und weiblichen Individuen beobachtet wurden. Die mit der Verkalkung einhergehenden Veränderungen am Bindegewebe und die Verknöcherung sind, wie wir sehen werden, secundärer Natur und bleiben deshalb einer späteren Besprechung vorbehalten.

Was also zunächst die Kapsel anlangt, so wurde dieselbe von Malherbe[1]) in direkten Zusammenhang mit der Frage der Entstehung der Tumoren gebracht.

Er stellt sich nämlich vor — ich brauche mich hierbei nur auf die in der Literaturangabe gemachten Andeutungen zu beziehen — dass durch papilläre Wucherungen der Kapsel eines im Entstehen begriffenen oder eben erst entstandenen Atheroms die verkalkten Epitheliome zu stande kämen. Dass aber gerade Atherome der Entstehungsort derartiger Tumoren seien, darauf führen ihn folgende Befunde: In einem Falle (Observ. III) fand er Zellen, die an die des einfachen oder verkalkten Atheroms erinnern, und selbst noch nicht degenerirte Zellen, die offenbar die Charaktere der normalen Zellen der Talgdrüsen haben. In einem weiteren Falle fand sich Cholestearin und ferner einige Haare. Was aber das Wichtigste ist, so sah er, dass sich in Folge eines Traumas in einem alten Atherom ein verkalktes Epitheliom entwickelte. Nach diesen Beobachtungen, sowie nach einem Falle Lücke's, der in der Mitte eines verkalkten Epithelioms Atherombrei fand, scheint es möglich, dass diese Tumoren in Atheromen entstehen können.

Nun sind aber in unseren Fällen nicht die geringsten Anzeichen vorhanden, die uns zu der Annahme eines solchen Entstehungsortes berechtigten, ganz abgesehen davon, dass Papillen, die uns die angenommene Entstehungsart erklären würden, weder in unseren noch in anderen Fällen gefunden wurden.

Diese negativen Ergebnisse führen uns darauf, anzunehmen, dass die verkalkten Epitheliome nach Art des Hautkrebses aus epithelialen Gebilden des subcutanen Gewebes, also aus drüsigen Organen oder auch aus versprengten Epithelkeimen ihren Ursprung nehmen und die Kapsel nur secundärer Natur sei. Diese Entstehungsweise der Kapsel würde also der Annahme Wegner's[2]) in Betreff der Entstehung des Balges bei Atheromen ganz entsprechen. Ausserdem bestimmt mich zu der Annahme der secundären Natur der Kapsel der Umstand, dass in einem Falle Malherbe's (Obs. IV) die Kapsel fehlte, und dass in seinen wie in einem der unserigen Fälle noch innerhalb der Kapsel Epithelzellen nachweisbar waren; ein Befund, der uns darauf leitet, dass das verkalkte Epitheliom sehr wohl in die umliegenden Gewebe hineinwuchert, dass aber mit diesem Hineinwachsen eine Verstärkung

---

1) Archives de Physiologie. p. 544.
2) Das Atherom, ein eingebalgtes Epitheliom. Virchow's Archiv. Bd. 8, S. 242.

der Kapsel Hand in Hand geht, die durch die beobachtete Entzündung im subcutanen Gewebe, d. h. sobald der Tumor als Fremdkörper[1]) wirkt, noch gefördert wird.

Nehmen wir damit an, dass die Kapsel secundär sei, so bleibt noch die weitere Frage zu beantworten, zu welcher Zeit des Bestehens der Tumoren die Kapsel auftritt, d. h. ob vor oder ob nach Verkalkung der Epithelzellen. Ich möchte mich für ersteres entscheiden, denn wir ersehen einmal aus dem Beispiel der Kapselbildung um Adenome der Schweissdrüsen und Fibromyome des Uterus, dass eine solche um Tumoren auftreten kann, ohne dass regressive Metamorphosen in Form von Verkalkung bereits eingetreten wären; ferner ersehen wir aus zwei von Chenantais citirten Fällen von intraglandulären Epitheliomen, die in diesem Zustande Jahre lang beharrten, ohne verkalkt zu sein, dass auch ein Krebs unter gleichen Umständen nicht nur eingekapselt sein kann, sondern auch weiterhin lange Zeit intrakapsulär bleibt.

Einmal aber die secundäre Natur der Kapsel in unserem Falle vorausgesetzt, scheint mir die ausgesprochene Kapsel um den weicheren Knollen, in welchem kaum Verkalkung eingetreten war, schon allein dafür zu sprechen, dass voraufgehende Verkalkung durchaus nicht zur Kapselbildung nothwendig sei. Wollten wir aber andererseits annehmen, dass die Kapsel erst nach der Verkalkung der Zellen aufträte, also zu einer Zeit, wo der Tumor bereits als Fremdkörper wirke, so wäre nicht zu ersehen, warum in dem oben erwähnten Falle (Obs. IV) die Umhüllungsmembran ausgeblieben sein sollte, obwohl der Tumor der grösste war, den Malherbe beobachtete.

Weiter unterscheiden sich die verkalkten Epitheliome von den Cancroiden durch die in so reichlichem Masse auftretende Verhornung und Verkalkung der Epithelzellen.

In erster Linie beschäftigt uns hier die Verhornung, da sie der Verkalkung immer voraufzugehen scheint. Hierfür spricht, dass die verkalkten Zellen trotz gründlicher Entkalkung überall die gelbe Färbung annehmen, und dass ferner an Stellen, wo wir die Verkalkung genau verfolgen können, zwischen den unversehrten und den verkalkten Krebszellen noch eine Schicht liegt, die, wenn auch noch nicht völlig verhornt, doch unzweifelhafte Zeichen von beginnender Verhornung an sich trägt. In dem Sinne glaube ich das Durchsichtigwerden und das gleichzeitige Auftreten von Keratohyalinkörnchen in ihnen wenigstens auffassen zu müssen, zumal es nach Waldeyer[2]) wohl unzweifelhaft

---

1) Auf Grund der Entzündungserscheinungen, die in der Kapsel vorkommen und die auch wir im Fall I. und III. beobachteten, sowie auf Grund der Annahme, dass durch vorgeschrittene Entzündung und hinzukommende Eiterung der Tumor schliesslich ganz ausgestossen werden könne, nimmt Chenantais (l. c. p. 10) an, dass Steine, wie sie früher als in Abscessen vorkommend beschrieben sind, wohl nichts Anderes als verkalkte Epitheliome gewesen seien.

2) Untersuchungen über die Histogenese der Haare und Federn. Beiträge zur Anatomie und Embryologie. Festgabe für Jacob Henle. Bonn 1882.

ist, dass das Keratohyalin bei der Umwandlung des Zellinhalts in Hornstoff eine Rolle spielt.

Die der Verkalkung voraufgehende Verhornung ist bisher noch gar nicht beachtet worden. Malherbe[1]) behauptet sogar, dass die „theilweise Färbbarkeit der Kerne der verkalkten Zellen in Pikrokarmin beweise, dass die Zelle, wenn sie von der Verkalkung betroffen werde, noch im Zustande der lebenden Epithelzelle (nicht der verhornten) sich befinde.“ Mit den Worten ausgesprochen, müssen wir die Behauptung allerdings in gewissem Sinne zugeben, da wir von der Lebensfähigkeit einer Zelle so lange sprechen, als ihr Kern noch färbbar ist, doch tragen sie in unserem Falle unzweifelhafte Zeichen der Verhornung und damit auch des beginnenden Todes an sich und — was für die jetzt einsetzende Verkalkung von Wichtigkeit ist — der Herabsetzung der Lebensenergie.

Worauf die in so reichlichem Masse eintretende Verhornung der Epithelzellen beruht, ist nicht ohne weiteres zu ersehen. Vielleicht spielt der „Wachsthumsdruck“, der von Rindfleisch[2]) „als Hauptveranlassung rückgängiger Metamorphosen in Cancroiden“ angesehen wird, auch hier eine Rolle. Dieser Wachsthumsdruck würde in unserem Falle aber nicht nur durch das die Krebskörper umgebende Bindegewebe bedingt sein; es kommt vielmehr noch ein intrakapsulärer Druck hinzu, der sich vielleicht aus der radiären Anordnung der Gewebe in Fall I, der reihenweisen Anordnung mehrerer Perlkugeln und aus der auffällig raschen Verhornung der Epithelzellen annehmen lässt, die in die wenig dehnbaren Maschen der derben Kapsel hineingewuchert sind. Wohl lässt sich gegen die Annahme des Wachsthumsdruckes anführen, dass die Perlkugelbildung eine doch immerhin geringe sei. Denkt man sich aber noch hinzu, dass auch durch den Gefässmangel eine grosse Ernährungsstörung geschaffen ist, und dass zudem die Gefässe in der Kapsel, die doch unzweifelhaft mit denen im Tumor im Zusammenhang stehen, endarteriitische Veränderungen zeigten, so mag wohl die Verhornung so schnell vor sich gehen, dass eine eigentliche Schichtung der Zellen nicht mehr möglich ist.

Der Grund für die eintretende Verkalkung ist gewiss auch in den endarteriitischen Veränderungen der Kapselgefässe und, wie Sokolowsky bereits angenommen hat, in der durch die Gefässarmuth bedingten Ernährungsstörung zu suchen. Dabei werden die durch die beginnende Verhornung bereits physiologisch geschwächten Zellen zuerst betroffen, und weiter lagert sich der Kalk in immer grösserer Menge in den bereits nekrotischen Stellen ab.

Wie aber alle diese Momente dahin wirken, die einzelnen Epithelzellen des Tumors in ihrer Lebensenergie zu schwächen und schliesslich nekrotisch zu machen, so beeinflussen sie auch das Bindegewebe, das, wie wir sahen, sclerosirt und verkalkt. Und auf alle diese Dinge ist auch das langsame Wachsthum der Tumoren als Ganzes begründet, darin

---

1) Bullet. de la soc. anat. p. 170.
2) Patholog. Gewebelehre.

liegt auch neben der Abkapselung der Grund für die Gutartigkeit der verkalkten Epitheliome und nicht, wie Malherbe[1]) annahm, in der spécificité des cellules.

Neben diesen bereits besprochenen Momenten finden wir in dem Tumor auch noch andere Veränderungen, die der Beachtung werth erscheinen, nämlich die Verknöcherung und die an dem Bindegewebe eintretenden Vorgänge. Beide sind secundärer Natur, hervorgerufen durch die Verkalkung der Krebskörper.

Eine Knochenbildung im Anschluss an Verkalkung finden wir auch sonst im Gebiete der Pathologie. So könnten wir an die provisorische Verkalkungszone, an die senile Verknöcherung der Rippen- und des Kehlkopfsknorpels denken, ferner an die Verknöcherung, die verkalkte seröse Häute und Arterienwände betrifft. Warum sie eintritt, ist bisher noch unbekannt, nur über das Wie sind wir unterrichtet. So sind es in dem einen Falle die persistirenden Knorpelzellen, die sich zu Knochenzellen umwandeln, das andere Mal dringen die späteren Knochenzellen von aussen mit den Gefässen hinein. Letzterem Vorgange, insofern dabei völlig nekrotische Massen von der Verknöcherung betroffen werden, scheint die in unseren Fällen vor sich gehende Knochenbildung am meisten vergleichbar. Hier sind es allerdings nicht die andringenden Gefässe, sondern die Bindegewebszellen, die mit der Knochenbildung in Zusammenhang zu bringen sind.

Wie schon bei der Beschreibung des letzten Falles durch die Darstellung hervorgehoben ist, findet hier die Knochenbildung statt einmal durch die Thätigkeit von Osteoblasten und weiter durch direkte Umwandlung von in die verkalkten Massen eingewanderten Bindegewebszellen zu Knochenzellen. Da aber ferner die Osteoblasten hier kaum etwas anderes sein können als umgewandelte Bindegewebszellen, so haben wir es mit zwei Arten der Ossification zu thun, die wir als direkte und indirekte bezeichnen könnten, die aber beide in dem Typus der neoplastischen zusammenfallen.

Alle anderen Beobachtungen über die Verknöcherung in verkalkten Epitheliomen stehen im direkten Widerspruch zu den meinigen. Nach ihnen verknöchert das Bindegewebe selbst, so dass bei weiter vorgeschrittenem Process inmitten eines knöchernen Gerüstes Haufen verkalkter Zellen liegen, und Lücke[2]) sagt, dass Bilder, wo es scheint, als gingen Plattenepithelien und Knochen in einander über, auf Unebenheiten der Schliffe beruhen. Wie diese Differenzen zu erklären sind, ist nicht zu sagen. Nur sei noch erwähnt, dass auch Ranvier[3]) bei Gelegenheit der Besprechung des Falles von Trélat erwähnt, dass innerhalb der verkalkten Massen in Atheromen geringe Mengen von Knochen vorkommen können, und dass ich in unserem Falle Stellen bemerkte, wo das Bindegewebe nicht nur nicht durch den heranwachsenden Knochen mit in den Process hineingezogen, sondern vielmehr

1) Archives de Physiologie. p. 546.
2) l. c. S. 383.
3) Chenantais, l. c. p. 19.

unzweifelhaft verdrängt war. Ferner fand Malherbe[1]), dass „sobald das bindegewebige Gerüst sehr dicht und homogen werde, wahre Verknöcherung durch einen Process eintrete, der analog dem der Verknöcherung der Deckknochen des Schädels sei.“ Auch diesem Befunde entsprechen die meinigen nicht, indem das homogene Bindegewebe wohl in Verkalkung, niemals in Verknöcherung überging. Ich fand vielmehr in der Umgebung des Knochens ein sehr zellenreiches Gewebe, das Chenantais dort vergeblich suchte, ein Gewebe, das auf den ersten Blick wohl als Knochenmark imponiren mag, wenn man nicht seinen allmähligen Uebergang in straffes Gewebe verfolgen könnte, und es ferner in gleicher Weise sich auch an Stellen fände, in deren Nähe noch keine Spur von Verknöcherung nachzuweisen war.

Weitere Vorgänge secundärer Natur finden im Bindegewebe um die verkalkten Massen statt, Vorgänge, die wie bereits angedeutet, analog sind denen, die bei der Einheilung und Resorption von Fremdkörpern vorkommen. Die verkalkten Massen wirken als solche und zwar, wie aus der Darstellung hervorgeht, von dem Augenblicke an, wo die Verkalkung an irgend einer Stelle der Krebszapfen das umgebende Bindegewebe erreicht hat.

Zunächst sind es die Leukocyten, denen entschieden ein Antheil an der Resorption zugeschrieben werden muss.

Die active Thätigkeit dieser Zellen bei der Resorption fremder Massen ist allgemein anerkannt, und so ist denn auch ihr Verhalten in unserem Falle zu deuten.

Die Körnchen, die sie in ihrem Protoplasma enthalten, wären demnach Kalkkrümel, die sie in sich aufgenommen haben, und durch deren Aufnahme sie sich vergrössern — auch einige Pigmentkörnchen sind, was ihre Deutung noch sicherer macht, neben dem Kalk in ihnen zu erkennen. Die ungewöhnlich weiten Maschenräume neben den Capillaren sind vielleicht die Anfänge von Lymphbahnen, in die die „Kalkkörnchenzellen“ einwandern, um den Kalk auf diesem Wege fortzuschaffen.

Die epithelioiden Zellen sahen wir zwischen die verkalkten Krebszellen eindringen (Taf. II, Fig. 4), ähnlich wie sie Lesser[2]) in die vorgebildeten Spalten des Catgutfadens und Weiss[3]) in das Innere von Baumwollfäden vordringen sah. In unserem Falle sprengen sie die Verbindungen der verkalkten Zellen, so dass diese schliesslich einzeln und weit zerstreut zwischen jungen Bindegewebszellen liegen, oder sie trennen auch grössere Theile von den verkalkten Krebskörpern, die dann, wenn das Gewebe sich ausgebildet, von dem ursprünglichen Krebskörper abgesprengt als kleinere, selbstständige in dem Bindegewebe liegen (Taf. II, Fig. 5).

Wie die Resorption der einzelnen im Gewebe liegenden verkalkten

---

1) Archives de Physiologie. p. 539.

2) Ueber das Verhalten des Catgut im Organismus und über Heteroplastik. Virchow's Archiv. Bd. 95.

3) Ueber die Bildung und Bedeutung der Riesenzellen und über epithelartige Zellen, welche um Fremdkörper herum im Organismus sich bilden. Ibid. Bd. 65.

Zellen zu Stande kommt, ist nicht zu ersehen. Dass es durch die Gewebssäfte geschieht, ist nicht anzunehmen, da diese doch den in den Krebszellen abgelagerten Kalk selbst gelöst enthalten müssen. Vielleicht spielen die Fibroblasten eine weitere Rolle dabei. So schreibt F. Marchand ihnen die Fähigkeit zu, kleine Fremdkörper in sich aufzunehmen. In diesem Sinne glaube auch ich einige der oben geschilderten Befunde auffassen zu müssen. Es ist dies die Anwesenheit von grossen Mengen charakteristischer Granulationszellen in den grossen Hohlräumen. Da meist gar keine anderen Zellen in ihnen vorhanden sind, und sie ausserdem in tiefe Lakunen eingelagert sind, so darf man wohl annehmen, dass sie die Lakunen wie die grossen Räume geschaffen haben. Etwaige Fremdkörper lassen sich jedoch in den Zellen nicht nachweisen.

Schliesslich hätten wir als bei der Resorption der verkalkten Massen thätig noch die Riesenzellen zu besprechen. Ihr Aussehen und ihre Beziehungen zu den fremden Massen stimmen im allgemeinen mit den Beschreibungen überein, die von E.[1]) und F. Marchand[2]) über die bei der Resorption thätigen Riesenzellen gemacht wurde. Auch Franke[3]) beobachtete Riesenzellen, denen er wegen ihrer Lage in tiefen Lakunen um verhornte Schollen herum ein Resorptionsvermögen zuschreibt.

Und so dürfen wir ihnen denn auch in unserem Falle bei gleichzeitiger Berücksichtigung der übrigen im Bindegewebe sich abspielenden Veränderungen dieselbe Bedeutung zumessen. Ausser diesen Analogien sprechen für die Auffassung auch in unsern Fällen die tiefen Lakunen, in die sie eingebettet liegen, und die auch bei der Resorption des Knochens von so grosser Bedeutung sind, ferner ihre Fähigkeit, weite Fortsätze in den Fremdkörper hineinzusenden und mit ihnen Theile desselben zu umklammern. Als Stellen, an denen ihre Thätigkeit besonders lebhaft von Statten geht, sind die aufzufassen, die bereits bei den in dem Bindegewebe vorkommenden Veränderungen beschrieben wurden. Ich meine das Vorkommen von Riesenzellen an nur noch kleinsten Kalkkrümeln innerhalb grösserer Hohlräume inmitten des Bindegewebes. Hier beweisen die Haufen von Fibroblasten an den Grenzen des Gewebes und das z. Th. schon gebildete Gewebe, dass der Hohlraum ein neugebildeter ist, der wohl nur durch Resorption ganzer verkalkter Krebskörper entstanden sein kann. Kalkkörnchen selbst liessen sich in den Riesenzellen nicht nachweisen, wohl aber einige Male Pigmentkörnchen, wenn Blutextravasate in der Nähe waren.

Malherbe[4]) und Chenantais[5]) legen den Riesenzellen, wie in der Literaturangabe bereits erwähnt, eine ganz andere Bedeutung bei. Sie meinen annehmen zu müssen, dass „die Riesenzellen durch Thei-

---

1) Virchow's Archiv. Bd. 77.

2) Untersuchungen über die Einheilung von Fremdkörpern. Ziegler u. Nauwerck, Beitr. zur pathol. Anat. IV.

3) l. c.

4) Transactions of the internat. etc. p. 413.

5) l. c. p. 59.

lung ihres Protoplasmas Epithelzellen entstehen lassen, die fast insgesammt von der Verkalkung betroffen werden.“ Ihre Annahme stützen sie besonders auf die Thatsache, dass die Riesenzellen in beständiger Beziehung zu den verkalkten Massen stehen, und dass sie in einem[1]) unter 17 Fällen Riesenzellen fanden, die z. T. noch gefärbte Kerne enthielten, während die übrigen ungefärbt, und ein Theil des Protoplasmas bereits verkalkt war.

Dass sie dieselben Riesenzellen, wie wir in unseren Fällen, beobachteten, unterliegt nach der Beschreibung kaum einem Zweifel. Doch möchte ich die z. Th. verkalkten Riesenzellen als Degenerationsproducte auffassen, wie sie auch im Fall III vorkommen und oben bereits beschrieben sind. Und dass sie degeneriren können und müssen, liegt wohl auf der Hand, wenn man bedenkt, dass ihnen mit der Sclerose des Bindegewebes jegliche Zufuhr von Ernährungsflüssigkeit abgeschnitten wird. Sind doch von Weiss[2]) und F. Marchand[3]) an Fremdkörperriesenzellen vorkommende, degenerative Processe beschrieben worden, indem sie sie der fettigen Metamorphose verfallen sahen.

Doch sei ferner noch darauf hingewiesen, dass in Cancroiden auch sonst Riesenzellen vorkommen, die mit den beschriebenen jedoch nichts gemein haben und nur um etwaigen Einwänden zu begegnen, hier angeführt sein mögen. Es sind zunächst die von Klebs[4]) erwähnten, „durch fortschreitende Kernvermehrung einer Zelle entstehenden, wahren Riesenzellen, welche erst allmählich durch Umlagerung abgeplatteter Elemente zu geschichteten Bildungen heranwachsen.“ Sodann beschreibt Krauss[5]) in epithelialen Geweben vorkommende Riesenzellen, die allein schon wegen ihrer Lage in den verhornten Zapfen ebensowenig mit den unseren zu verwechseln sind.

Kommen wir nun zum Schluss noch einmal auf die Befunde, die wir in der Arbeit gemacht haben, zurück und vergleichen sie mit den aus der Literatur über verkalkte Epitheliome bekannt gewordenen, so haben wir es zunächst ganz unzweifelhaft mit Tumoren zu thun, die im Anfang ihrer Entwicklung das typische Bild eines Cancroids zeigen, das allerdings im weiteren Verlauf durch eintretende Verkalkung und Verknöcherung immer unkenntlicher wird. Und daraus war denn auch zu erklären, dass die verkalkten Epitheliome als verknöcherte Atherome angesehen wurden, während der Umstand, dass die die Tumoren zusammensetzenden Gewebe später eine radiäre Anordnung annehmen, wohl die Veranlassung dazu gab, dass Chiari sie „wegen der papillären Excrescenzen“ den Dermoidcysten zurechnete.

---

1) Chenantais, l. c. p. 48.
2) l. c.
3) l. c.
4) Allgemeine Pathologie. II. S. 760.
5) Beiträge zur Riesenzellenbildung in epithelialen Geweben. Virchow's Arch. Bd. 95.

Zum Schluss dieser Arbeit ergreife ich mit Freuden die Gelegenheit, meinem verehrten Lehrer, Herrn Professor Dr. J. Orth, für die Unterstützung, die er mir in liebenswürdigster Weise bei der Anfertigung der Arbeit wie bei der Durchsicht der Präparate hat zu Theil werden lassen, meinen herzlichsten Dank auszusprechen.

Erklärung der Figuren auf Tafel I.

Figur 1. Osteoblastenschicht (a) an der Grenze von Knochen und Bindegewebe. In den verkalkten Massen (b) liegen einige Knochenzellen (e), die von einer scheinbaren Kapsel umgeben sind. Starke Vergrösserung.

Figur 2. Osteoklasten (o) in tiefen Lakunen dem Knochen anliegend. Starke Vergrösserung.

Figur 3. Noch nicht verkalkter Krebskörper (k) in seiner Beziehung zum Bindegewebe. Scharfe Grenze des Gewebes (a), das an der Stelle, wo die Verkalkung der Zellen eingetreten ist (b), zu wuchern beginnt. Schwache Vergrösserung.

Figur 4. Eindringen von Fibroblasten in die verkalkten Massen. Starke Vergrösserung.

Figur 5. Riesenzellen (r) in ihren Lakunen an der Grenze von Bindegewebe und verkalkten Krebskörpern. Bei a ein kleiner abgesprengter, verkalkter Krebskörper. Mittlere Vergrösserung.

1.

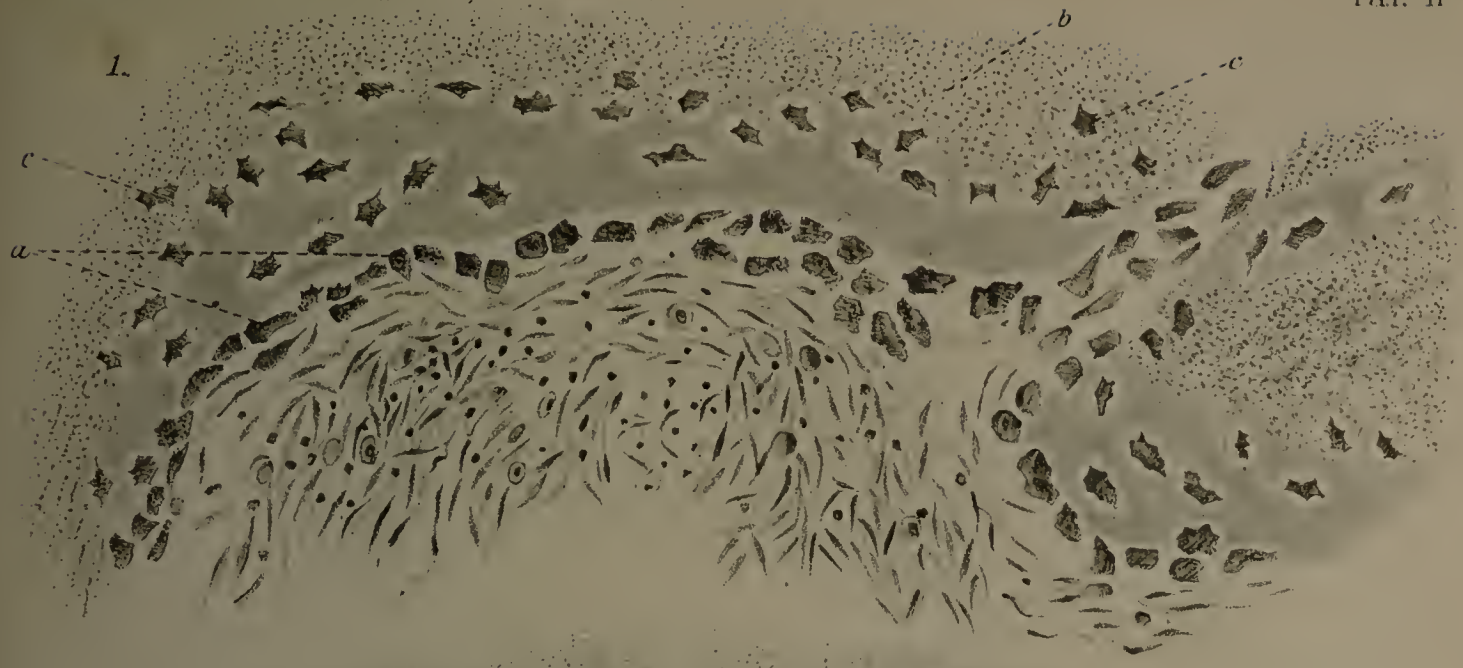

2.

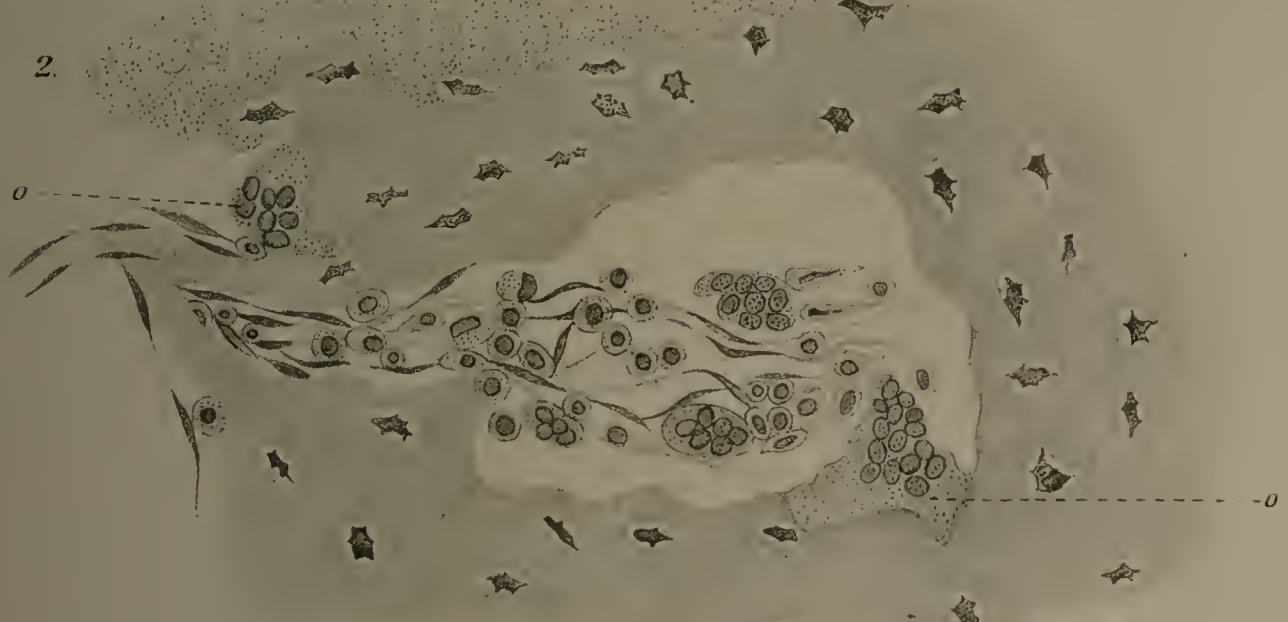

3.



4.

5.



Autor del.

W.A. Meyn lith.